


Thorakoskopische Implantation einer epikardialen Schrittmacherelektrode bei chronischer Phrenikusreizung

Devdas Th. Inderbitzin^a, Didier Lardinois^b, Stefan Osswald^c, Manfred Seeberger^d, Friedrich S. Eckstein^a, Oliver Reuthebuch^a

Fallbeschreibung


Ein 75-jähriger Mann mit terminaler Herzinsuffizienz bei ischämischer Kardiomyopathie entwickelte nach Implantation eines CRT-(*Cardiac Resynchronisation Therapy*)-ICD-(*Implantable Cardioverter-Defibrillator*)-Systems wegen Reizung des Nervus phrenicus durch die linksventrikuläre Sonde im Sinus coronarius eine intermittierende Zwerchfellstimulation.

Bei koronarer Herzerkrankung wurde der Patient 2001 einer perkutanen koronaren Intervention (PCI) mit Dilatation und Implantation eines Stents in die proximale rechte Koronararterie zugeführt. Das linkskoronare System wurde bei chronischem proximalem Verschluss des Ramus interventricularis anterior (RIVA) mit guter Kollateralisierung nicht interventionell angegangen. Aufgrund der schwer eingeschränkten linksventrikulären Funktion (linksventrikuläre Auswurfsfraktion 20%) sowie einem Sick-Sinus-Syndrom mit atrioventrikulärem Block Grad I bis II wurde 2001 prophylaktisch ein CRT-ICD-System implantiert. Dazu wurden je eine rechtsventrikuläre ICD-Sonde, eine rechtsatriale CRT-Sonde und eine linksventrikuläre CRT-Sonde (durch den Koronarsinus) eingelegt. Kardial verzeichnete der Patient darunter einen stabilen Verlauf mit einwandfreier Funktion des CRT-ICD-Systems anlässlich regelmässiger Funktionskontrollen.

Allerdings kam es im weiteren Verlauf zu pulssynchronen Zuckungen der linken Zwerchfellhälfte, ähnlich wie sie beim Singultus (Schluckauf) auftreten. Diese unbewussten Muskelzuckungen erklärten sich am ehesten durch eine Reizung des Phrenikusnervs über die Koronarsinussonde im Rahmen der linksventrikulären Resynchronisationstherapie (Abb. 1 ). Initial traten diese Episoden täglich und im Verlauf in immer kürzeren Abständen auf, bis die beschwerdefreien Intervalle verschwindend klein und die fast permanent präsenten Zuckungen für den Patienten unerträglich wurden. Auch bei niedrigster Stimulationsstärke blieben die Beschwerden bestehen. Grundsätzlich war die Frequenz der CRT mit einer oberen Frequenzlimite (120 Schläge/min) programmiert. Die beschwerdefreien Intervalle lassen sich einerseits mit CRT-freien Phasen während einer Episode tachykarden Vorhofflimmerns erklären, bei denen der CRT-Schrittmacher aufgrund der über der Frequenzlimite liegenden Eigenfrequenz nicht einsetzt. Andererseits kann auch eine inkonsequente Stimulationsüberleitung auf den Phrenikusnerv aus topographischen Gründen (atembedingte Verschiebung des Perikards) vermutet werden.

Der Versuch einer Neueinlage der Koronarsinussonde 2010 musste bei verschlossener Subklaviavene links abgebrochen werden. Der Subklaviaverschluss zwischen Klavikula und 1./2. Rippe war durch die drei liegenden Sonden begründet, der venöse Rückfluss von der linken oberen Ex-

tremität jedoch über funktionelle Umgehungskreisläufe in keiner Weise kompromittiert. Alternativ wurde die transvenöse Einlage einer neuen Koronarsinussonde über die rechte Subklaviavene im Bereich der rechten infraklavikulären Loge mit prästernaler subkutaner Tunnellierung, Sondendurchzug und Anschluss am linksseitig gelegenen Aggregat diskutiert. Diese Möglichkeit wurde jedoch mangels Sicherheit auf eine erfolgreiche Neuplatzierung bei gegebenen anatomischen Verhältnissen (Nachbarschaft des Koronarsinus und des linksseitigen Phrenikusnervs) wieder verworfen. In diesem Sinne entschied sich der Patient auf Empfehlung für eine chirurgische videoassistierte thorakoskopische Einlage einer epimyokardialen linksventrikulären Sonde.

Der Eingriff wurde unter Allgemeinanästhesie mit selektiver Ventilation über einen Doppellumentubus durchgeführt. Nach der Platzierung dreier linkslateraler Trokare und Inspektion des Situs erfolgte zuerst die Adhäsionolyse der teilweise dem Perikard anhaftenden Lunge mit dem «Harmonic Scalpel». Dann wurde das Perikard linkslateral, dorsal des identifizierten Phrenikusnervs, mittels thorakoskopischer Schere und Zange über eine Länge von ca. 5 cm eröffnet. Die Anlage einer epikardialen Elektrode (St. Jude Medical, Enpath Medical, Zug, Switzerland) auf die Aussenwand des prominenten schlagenden linken Ventrikels erfolgte problemlos. Die Schraubelektrode wurde dabei auf einem Applikationsstab über einen Trokar eingeführt und unter sachtem Druck ins Myokard gedreht. Die erste elektrische Ausmessung zeigte eine einwandfreie Funktion der Elektrode (R-Welle 12,3 mVolt, Reizschwelle 0,9 Volt, Impedanz 200 Ohm). Das Elektrodenkabel wurde durch einen kranial gelegenen kleinen Perikardschlitz geführt und mit einer Naht am Perikard befestigt (Abb. 2 ). Die Schrittmacherloge wurde subklavikulär links eröffnet, und die neu gelegte Sonde nach interkostalem Durchzug in die Loge und subkutaner Verankerung mit dem Aggregat verbunden. Die dekonnectierte «linksventrikuläre» Koronarsinussonde wurde mit einer Plastikkappe abgedeckt. Nach Hautverschluss und Umin-tubation auf einen endotrachealen Einlummentubus erfolgte die Verlegung des hämodynamisch und rhythmisch stabilen Patienten auf die Intensivpflegestation. Der weitere postoperative Verlauf war komplikationslos. Bei ausgeprägter seröser Sekretion wurden die Drainagen erst am vierten postoperativen Tag entfernt. Anlässlich der postoperativen Kontrollen im Schrittmacherlabor der Kardiologie konnte sowohl unmittelbar postoperativ als auch drei

Die Autoren erklären, dass sie keine Interessenkonflikte im Zusammenhang mit diesem Beitrag haben.

Universitätsspital Basel

^a Klinik für Herzchirurgie Basel-Bern

^b Klinik für Thoraxchirurgie

^c Klinik für Kardiologie

^d Klinik für Anästhesiologie

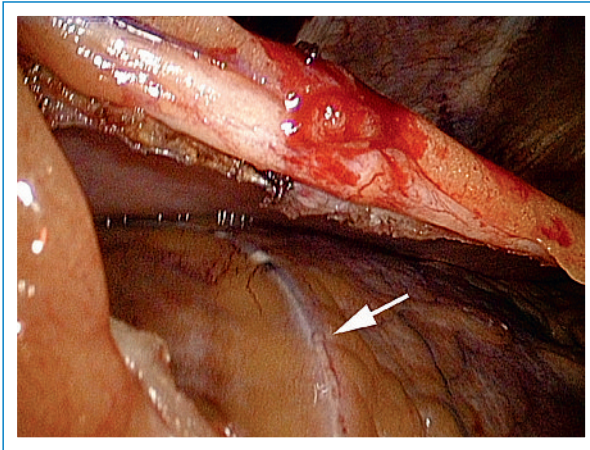


Abbildung 1
Im Koronarsinus liegende transvenös eingelegte CRT-Sonde (Pfeil), welche aufgrund der anatomisch bedingten Lage beim Pacing zu einer Erregung des Phrenikusnervs und damit zu Zwerchfellzuckungen führte.

Wochen danach eine einwandfreie ICD-CRT-Funktion dokumentiert werden. Der Patient ist seit dem Anschluss der neuen linksventrikulären CRT-Sonde frei von einschränkenden Zwerchfellstimulationen.

Diskussion

Wir berichten über einen Patienten nach erfolgreicher videoassistierter thorakoskopischer Implantation einer epikardialen linksventrikulären Pacersonde. Bei gegebener Indikation eines Sondenwechsels, jedoch verlegtem venösem Zugang, wurde die Thorakoskopie als minimalinvasive Alternative zur herkömmlichen medianen Sternotomie gewählt. In der Literatur wird diese Variante als neue effektive Methode mit geringer Morbidität und ohne nachstehende Schrittmacherfunktion beschrieben [1–5]. Das perioperative Risiko wird als gering eingestuft, und als Komplikationen werden das Auftreten eines leichten Lungenödems sowie vermehrte pleurale Ergüsse aufgeführt [1]. Ausnahmsweise kann es auch zu einer sekundären Dislokation der Sonde bei unzureichendem Sitz kommen [1, 6]. Die 90-Tage-Mortalität unterscheidet sich nicht von jener bei transvenösem Zugang [3].

Allerdings ist anzumerken, dass sich der aktuelle Erfahrungswert bei der videoassistierten thorakoskopischen Pacer-Sondeneinlage nur auf wenige Fälle stützt und Langzeitresultate bisher fehlen [2, 6]. Als technisch realisierbare alternative Methoden stehen weiter die Sondeneinlage über eine linkslaterale Minithorakotomie oder die robotergesteuerte videoassistierte Thorakoskopie zur Auswahl. Mair H. et al. berichten von vergleichbarem postoperativem Outcome bei allen drei Methoden. Der Roboter allerdings erwies sich teilweise als technisch unzuverlässig und konnte insbesondere bei massiven Verwachsungen nicht erfolgreich eingesetzt werden. Dennoch stellt er eine alternative High-Tech-Variante dar, die ein hohes operatives Präzisionspotential mit sich bringt [7]. Im Falle unseres Patienten konnte eine vollständige Beschwerdefreiheit erreicht werden, und zwar bei absolut problemlosem klinischem Verlauf nach der minimalinvasiven Variante.

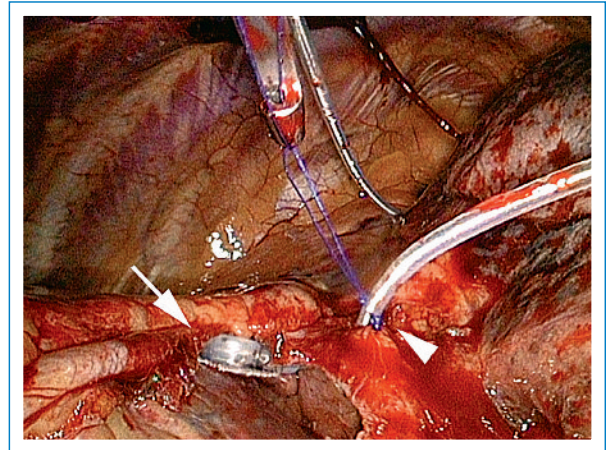


Abbildung 2
Nach thorakoskopischer Fixation der epimyokardialen Elektrode (Pfeil) und nach Durchzug des Elektrodenkabels durch einen Perikardschlitz wird das Kabel mit Hilfe eines Knotenschiebers durch eine Haltenaht am Perikard fixiert (Pfeilspitze).

Fazit

Ist eine perkutane transvenöse Schrittmachersonden-Implantation nicht möglich, stellt die videoassistierte thorakoskopische epikardiale Implantation eine wertvolle Alternative zum invasiveren Zugang über eine Sternotomie oder laterale Thorakotomie dar. Sie kann mit ähnlich geringem perioperativem Risiko, ohne technische Einschränkung und mit gleicher Qualität durchgeführt werden. Voraussetzung dafür ist eine gute Zusammenarbeit zwischen Rhythmologen, Anästhesisten, Thorax- und Herzchirurgen.

Korrespondenz:

Dr. Devdas Inderbitzin
Klinik für Herzchirurgie
Universitätsspital Basel
CH-4031 Basel
inderbitzind@uhbs.ch

Literatur

- Jaroszewski DE, Altemose GT, Scott LR, Srivasthan K, Devaleria PA, Lackey J, et al. Nontraditional surgical approaches for implantation of pacemaker and cardioverter defibrillator systems in patients with limited venous access. *Ann Thorac Surg.* 2009;88(1):112–6.
- Jutley RS, Waller DA, Loke I, Skehan D, Ng A, Stafford P, et al. Video-assisted thoracoscopic implantation of the left ventricular pacing lead for cardiac resynchronization therapy. *Pacing Clin Electrophysiol.* 2008;31(7):812–8.
- Shah RV, Lewis EF, Givertz MM. Epicardial left ventricular lead placement for cardiac resynchronization therapy following failed coronary sinus approach. *Congest Heart Fail.* 2006;12(6):312–6.
- Gabor S, Prenner G, Wasler A, Schweiger M, Tscheliessnigg KH, Smolle-Juttner FM. A simplified technique for implantation of left ventricular epicardial leads for biventricular re-synchronization using video-assisted thoracoscopy (VATS). *Eur J Cardiothorac Surg.* 2005; 28(6):797–800.
- Fernandez AL, Garcia-Bengochea JB, Ledo R, Vega M, Amaro A, Alvarez J, et al. Minimally invasive surgical implantation of left ventricular epicardial leads for ventricular resynchronization using video-assisted thoracoscopy. *Rev Esp Cardiol.* 2004;57(4):313–9.
- Mair H, Sachweh J, Meuris B, Nollert G, Schmoeckel M, Schuetz A, et al. Surgical epicardial left ventricular lead versus coronary sinus lead placement in biventricular pacing. *Eur J Cardiothorac Surg.* 2005; 27(2):235–42.
- Reuthebuch O, Ecknauer E, Zund G, Turina M. Total robotic-enhanced pericardiectomy for effusive pericarditis. *Interact Cardiovasc Thorac Surg.* 2002;1(2):102–4.