

Phénomène de Raynaud et troubles apparentés

Felix Mahler

Angiologie, Spital Männedorf

Quintessence

- Le phénomène de Raynaud (PR) se manifeste par des modifications cutanées paroxystiques (décoloration brutale) des doigts en raison d'une vasoconstriction excessive au froid ou lors d'un stress émotionnel.
- Le phénomène de Raynaud primaire se manifeste surtout chez la femme jeune et n'entraîne pas de troubles trophiques. Il ne requiert pas une recherche de pathologie sous-jacente.
- Un phénomène de Raynaud secondaire est fréquemment associé à des affections sous-jacentes du tissu conjonctif comme la sclérodémie, ou encore des maladies occlusives des artères digitales. Lors de manifestations atypiques, il faut rechercher ces affections qui sont parfois associées à des troubles trophiques des extrémités.
- La stratégie thérapeutique d'un phénomène de Raynaud primaire comprend principalement la protection du froid car les effets secondaires des médicaments usuels dépassent souvent leur effet primaire. En cas de phénomène de Raynaud secondaire associé à des troubles trophiques, les approches thérapeutiques sont semblables à celles présentes lors d'ischémie chronique critique.

Définition

Le phénomène de Raynaud (PR) est caractérisé par une vasoconstriction excessive des artères acrales en cas de froid et de stress émotionnel. Il se manifeste par une coloration pâle délimitée et paroxystique des doigts de la main ou, plus rarement, des orteils. Si la décoloration est prolongée, elle évolue fréquemment en cyanose et on observe une rougeur (réaction tricolore) lors du rétablissement du flux sanguin. Les dénominations de maladie de Raynaud ou de syndrome de Raynaud prêtaient à confusion, c'est pourquoi elles sont abandonnées de nos jours. Le PR est subdivisé en formes primaire et secondaire.



Felix Mahler

Description clinique

Le *PR primaire* est la forme dépourvue de pathologie sous-jacente. Il se manifeste le plus fréquemment chez la femme jeune, et 5 à 10 fois plus rarement chez l'homme. Sa prévalence se situe entre 3 et 20% selon la population étudiée. Elle est plus élevée dans les pays à climat frais. En Suisse, la prévalence du PR est de 5% chez les patients consultant un médecin. Dans la plupart des cas, l'anamnèse révèle une agrégation familiale et une association à la présence de migraines.

Le PR primaire est donc principalement présent chez les femmes jeunes (apparition des symptômes avant 30 ans) dont la manifestation clinique dévoile une relative symétrie des symptômes sans atteinte des pouces et sans troubles trophiques (fig. 1).

Le *PR secondaire* suit ou accompagne une autre maladie ou lésion. Il survient lors de certaines maladies auto-immunes telles que la sclérodémie, la connectivité mixte (syndrome de Sharp), la polyarthrite rhumatoïde, la vascularite, le lupus érythémateux, la cirrhose biliaire primitive, et également lors du syndrome du tunnel carpien. Divers facteurs peuvent déclencher le PR: ils peuvent être physiques, tels qu'un travail avec de fortes vibrations, et les gelures, ou chimiques, à travers des substances comme le chlorure de polyvinyle ou certains médicaments comme la vinblastine, la bléomycine, la cisplatine, les bêtabloquants et l'ergotamine. Des phénomènes similaires à celui de Raynaud peuvent se manifester lors de maladies avec affections occlusives des artères digitales telles que l'artériosclérose et la maladie de Buerger, ou lors de traumatismes des mains ou des doigts tels que par exemple le syndrome du marteau hypothénarien; en général, ils ne revêtent cependant pas la forme paroxystique caractéristique.

Il n'est pas rare qu'un PR primaire atypique ne révèle pas de cause précise. Si par exemple un homme de 40 ans est atteint d'un PR, il faut penser à un PR secondaire d'étiologie encore inconnue, et le réexaminer périodiquement (annuellement par exemple).

Les troubles trophiques caractéristiques commencent à l'extrémité digitale sous la forme de nécroses «en morsures de rat» (fig. 2) ou de paronychies.

Examens

Les attaques de Raynaud sont difficiles à reproduire artificiellement, les tests au froid sont en général inutiles. Le diagnostic peut être établi sur la base d'une anamnèse rigoureuse. Il est important que cette dernière comprenne également les médicaments, les produits chimiques et les vibrations auxquels le patient est exposé à son travail, etc. Si tous les critères de PR primaire exposés ci-dessus sont remplis, on est en droit d'admettre – sans autre examen complémentaire – qu'il s'agit d'un PR primaire. Dans tous les autres cas, il faut poursuivre les investigations.

Affections occlusives des artères digitales: il n'est pas rare de trouver un PR récent chez des hommes de plus de 50 ans et travailleurs de force. Dans ce cas, il faut

L'auteur certifie qu'aucun conflit d'intérêt n'est lié à cet article.

Vous trouverez les questions à choix multiple concernant cet article à la page 520 ou sur Internet sous www.smf-cme.ch.

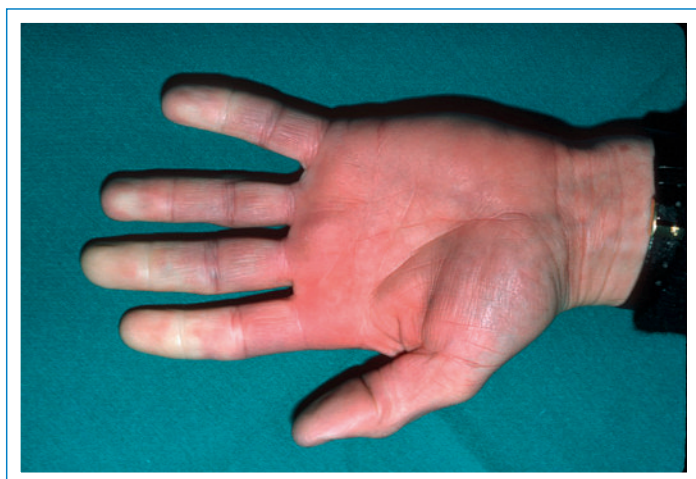

Figure 1
Attaque de Raynaud se manifestant par des extrémités digitales pâles, le pouce restant typiquement épargné.

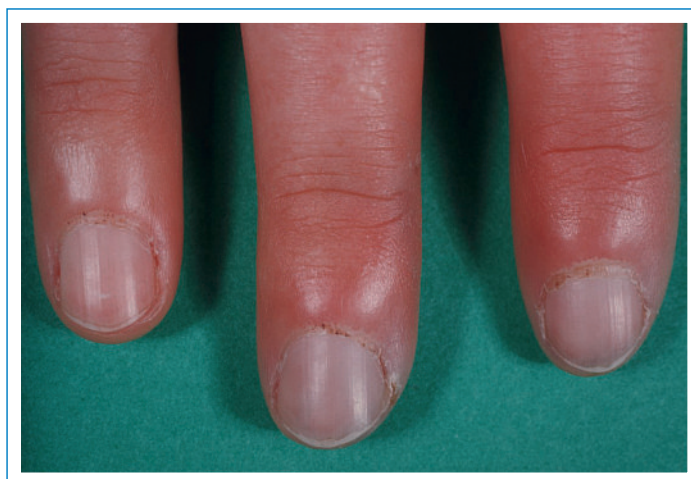

Figure 3
Repli sus-unguéal lors de sclérodémie, avec saignements capillaires spontanés et mégacapillaires, ici déjà visibles à la loupe.

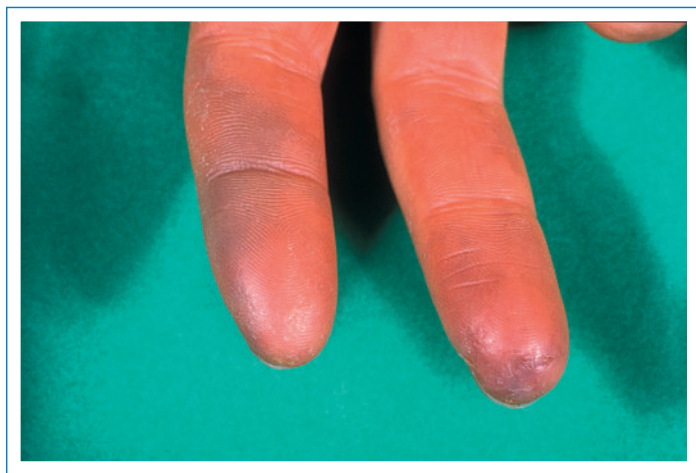


Figure 2
Nécrose en «morsure de rat» caractéristique lors d'un phénomène de Raynaud secondaire.

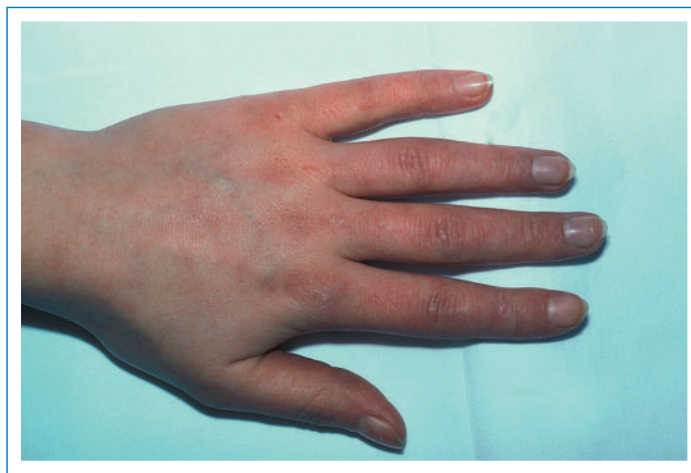

Figure 4
Acrocyanose.

penser à une artériosclérose précoce des artères digitales. Au point de vue clinique, le test d'Allen (serrer le poing) permet de vérifier le soupçon d'occlusion des artères digitales ou de l'arc palmaire profond. Pour exclure l'occlusion des artères digitales, on peut recourir à l'oscillographie après réchauffement.

Capillaroscopie sous-unguéale: elle donne des indications précieuses sur certaines maladies du tissu conjonctif. Plus particulièrement, la sclérodémie présente des modifications caractéristiques comprenant une raréfaction vasculaire et la présence de mégacapillaires (fig. 3 )

Dépistage du laboratoire: il comprend une mesure de la vitesse de sédimentation, une recherche d'auto-anticorps présents en cas de lupus érythémateux ou de polyarthrite rhumatoïde, ainsi qu'une recherche d'Ac anti-C1q. En cas de soupçon justifié, il faut poursuivre les investigations en mesurant les auto-anticorps présents en cas de sclérodémie, du syndrome de Sharp et de la vascularite.

Les angiographies du membre supérieur ou de la main ne sont généralement indiquées que si elles relèvent de problèmes assicurologiques (par exemple suite à un accident de travail).

Traitement

Le PR primaire est une affection tout à fait inoffensive mais agaçante. Elle peut être sensiblement invalidante dans toute une série d'activités au quotidien, si bien que la souffrance est parfois élevée. Malgré tout, il faut maintenir un traitement conservateur et se limiter à la protection contre le froid. Le PR primaire peut même entraîner un changement de profession, par exemple lorsque le patient exerce une activité à l'extérieur. Il va de soi que l'abstinence tabagique fait partie de la prévention recommandée.

Le *traitement médicamenteux* du PR primaire pose problème, car les effets secondaires estompent fréquem-


ment l'effet désiré. Citons en exemple les antagonistes calciques, qui sont très populaires et provoquent fréquemment un gonflement des doigts, et l'onguent nitrique qui entraîne des céphalées.

Dans le PR secondaire, le traitement s'oriente selon la sévérité des restrictions ou alors selon les troubles trophiques. Dans les formes atténuées sans lésions cutanées, il suffit fréquemment de protéger contre le froid et d'éviter toute substance ou circonstance nuisible.

En présence de lésions cutanées, on peut prescrire des médicaments vasoactifs comme le cilostazol, des antagonistes calciques, des sartans, des alphabloquants, des antagonistes des récepteurs de l'endothéline (bosentan) et des perfusions intraveineuses de prostanoïdes qui tous n'exercent qu'un effet limité. Dans les cas sévères, on peut tenter des formes de thérapies spéciales offertes dans certains centres, telles que l'anesthésie locorégionale intraveineuse (bloc de Bier) par réserpine ou la sympathectomie locale ou thoracique. L'effet de cette dernière n'est que de courte durée, cependant elle peut aider à surmonter la période nécessaire à la guérison.

Par chance, le potentiel de collatéralisation est très élevé dans les extrémités supérieures, si bien qu'il est très rare de devoir recourir à l'amputation des doigts – sauf en cas de sclérodermies avancées.

Acrocyanose

Du point de vue clinique, l'acrocyanose représente une forme spéciale de PR avec vasoconstriction permanente (fig. 4 ). C'est pourquoi, à part la décoloration et le froid, la cyanose est dominante. Il en existe vraisemblablement une forme primaire et secondaire. La forme primaire apparaît en général chez la femme jeune et n'entraîne pas de troubles trophiques, la forme secondaire s'accompagne d'une des pathologies primaires citées plus haut et également de troubles trophiques. La capillaroscopie montre des élargissements bien visibles, surtout au niveau des anses capillaires veineuses, que l'on pourrait prendre pour des modifications caractéristiques de la sclérodermie. Le traitement de l'acrocyanose se base sur les mêmes principes que celui du PR.

Correspondance:

Prof. Felix Mahler
Kaderarzt Angiologie
Spital Männedorf
CH-8708 Männedorf
f.mahler@spitalmaennedorf.ch

Références

- Block JA, Sequeira W. Raynaud's Phenomenon. *Lancet*. 2001;357:2042–8.
- Wigley FM. Clinical manifestations and diagnosis of Raynaud's phenomenon. *UpToDate* 2006.