Une pose rapide du diagnostic peut être cruciale

Valeurs rénales légèrement élevées: sont-elles significatives?

Hans-Peter Marti

Department of Clinical Medicine, University of Bergen, Bergen, Norway, and Section of Nephrology, Department of Medicine, Haukeland University Hospital, Bergen, Norway.

Dans la pratique, des valeurs rénales légèrement accrues et en particulier une élévation de la créatinine et de l'urée dans le sérum ou le plasma sont fréquentes. En revanche, en médecine de famille, les néphropathies progressives sont plutôt rares, raison pour laquelle elles sont d'autant plus préoccupantes pour les patients concernés. Par conséquent, il est essentiel d'effectuer un triage efficace des patients qui ne présentent des valeurs rénales que légèrement accrues.

Vignette clinique

Un homme de 25 ans, afébrile, normotendu et dans un bon état général, se présente au cabinet de médecine de famille avec toux et expectorations légèrement teintées de sang. Anamnèse personnelle: Fumeur et uniquement prise de 3–4 comprimés de Ponstan® 500 mg au cours des derniers jours. En raison des symptômes prolongés, une imagerie thoracique est réalisée 2 semaines plus tard, montrant des opacités bilatérales. Les analyses sanguines réalisées montrent entre autres un taux de créatinine légèrement accru de 125 µmol/l (norme: 59–104 µmol/l). Dans l'impossibilité d'exclure une pneumonie, une antibiothérapie est initiée. Quelle est la suite de la procédure?

Investigations initiales

Les taux de créatinine et d'urée dans le sang ne reflètent le fonctionnement rénal que de manière imprécise. Par conséquent, il convient dans un premier temps de calculer le débit de filtration glomérulaire (DFGe). La formule «CKD-EPI» (https://www.kidney.org/professionals/kdoqi/gfr_calculator), basée sur la créatinine, est actuellement privilégiée en raison de sa précision relativement bonne, même dans les limites supérieures de la fonction rénale. Dans notre cas, il s'agit d'un DFGe de 69 ml/min/1,73 m^2, correspondant à une insuffisance rénale légère mais significative (norme: ≥90 ml/min/1,73 m^2).

Pour le diagnostic différentiel de circonstance, la subdivision anatomique suivante s'avère pertinente:

- insuffisance pré-rénale,
- insuffisance post-rénale
- insuffisance rénale parenchymateuse.

Nous ne disposons d'aucune indication plaidant pour une insuffisance pré-rénale dans le sens d'une déshydratation ou sténose de l'artère rénale (pas de patient vasculaire!). La prise d'une faible quantité de Ponstan® ne devrait pas avoir de lourdes conséquences chez un jeune homme par ailleurs en bonne santé; toutefois, une légère participation à un affaiblissement de la fonction rénale dans le sens d'une vasoconstriction pré-glomérulaire ne peut être complètement exclue.

Une dégradation de la fonction post-rénale dans le sens d'une obstruction des voies urinaires due par ex. à une hypertrophie de la prostate ou une tumeur semble également peu vraisemblable ici. Généralement, l'insuffisance post-rénale peut s'exclure facilement avec une échographie.

Il ne reste plus que l'insuffisance rénale d'origine parenchymateuse. Nous nous référerons ici aussi à l'anatomie (vaisseaux sanguins, glomérules et tissu tubulo-interstitiel), comme illustré dans le tableau 1. Ce tableau résume en outre la classification basale des maladies rénales.

Tableau 1: Classification basale des maladies rénales.

Evolution	Manifestation	Conséquences éventuelles
Aiguë	Glomérulaire (par ex. glomérulonéphrite)	Diminution du DFG
vs	Tubulo-interstitielle (par ex. néphrite interstitielle, nécrose tubulaire aiguë)	Protéinurie et hématurie
Chronique	Vasculaire (par ex. vascularite ANCA-positive)	Hypertension artérielle

Published under the copyright license "Attribution – Non-Commercial – NoDerivatives 4.0". No commercial reuse without permission. See: http://emh.ch/en/services/permissions.html

Evolution et autres investigations

Les indications anamnestiques d'une néphropathie parenchymateuse classique telle qu'une néphroangiosclérose hypertensive ou une néphropathie diabétique font défaut. Les examens urinaires après test urinaire par bandelette positif révèlent pourtant une hématurie de 3–5 érythrocytes par champ visuel et une protéinurie significative de 1 g/j (norme: <150 mg/j). Cela corrobore la suspicion d'une néphropathie parenchymateuse et suggère une glomérulonéphrite ou vascularite.

L'examen échographique réalisé révèle des reins de taille normale avec un diamètre longitudinal de 11,5 cm, ce qui avec l'anamnèse va à l'encontre d'une insuffisance rénale chronique; une obstruction des voies urinaires avec congestion du système pyélocaliciel des reins n'a pas été identifiée, comme prévu. Habituellement, une insuffisance rénale chronique s'accompagne d'un volume rénal diminué (la plupart du temps ≤9 cm).

La répétition de examens de laboratoire – après une évolution de la maladie de 3 semaines au total – révèle des valeurs croissantes de créatinine, avec un taux de 132 µmol/l.

Une glomérulonéphrite [1] et vascularite sont désormais recherchées en premier lieu; les investigations prioritaires à réaliser en priorité sont regroupées dans le tableau 2.

En raison d'un test d'auto-anticorps anti-membrane basale glomérulaire (anticorps anti-MBG) positif, une

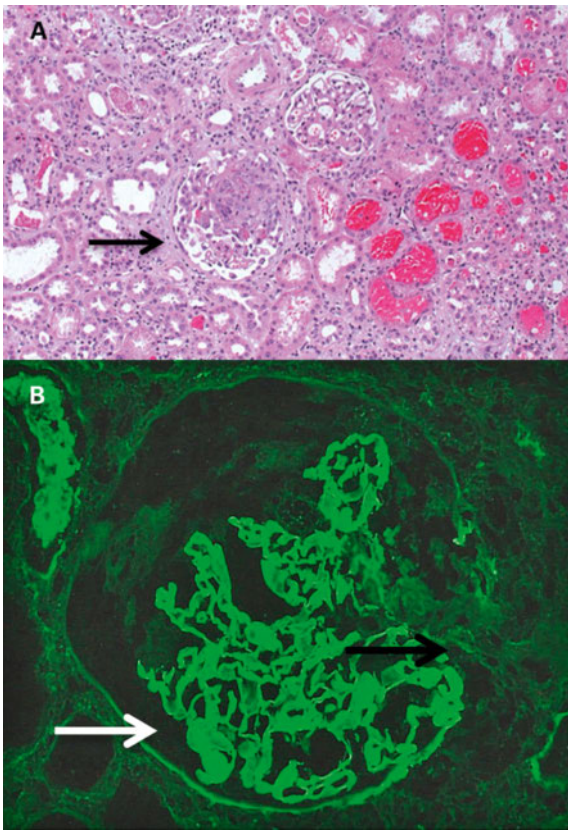

Figure 1: Biopsie rénale en cas de syndrome de Goodpasture.
A: Glomérulonéphrite rapidement progressive (GNRP) avec prolifération cellulaire extracapillaire (→), coloration à l'hématoxyline-éosine (HE).
B: Immunofluorescence avec dépôts d'IgG le long de la membrane basale glomérulaire (→).
Images: M. Gugger, Institut de pathologie, Université de Berne.

Tableau 2: Investigations spécifiques de glomérulonéphrite et vascularite.

Examens sanguins et urinaires	Biopsie rénale	Radiologie
Sang: **Auto-anticorps:** ANCA, anti-ADN, anti-ADNdb, anti-MBG (membrane basale glomérulaire), anti-CCP et facteur rhumatoïde **Sérologie infectieuse:** Streptocoques, VHC, VHB et VIH **Analyses complémentaires:** C3 et C4 **Autres:** VS, hémogramme, glucose (HbA1c), cryoglobuline, électrophorèse (paraprotéines), et albumine et statut lipidique (en cas de syndrome néphrotique)	**Histologie:** Examens tissulaires par microscopie optique et électronique ainsi qu'immunohistochimie (et/ou immunofluorescence)	**Echographie rénale** pour déterminer le volume rénal et l'échogénicité parenchymateuse ainsi que pour exclure une obstruction des voies urinaires **Imagerie thoracique** avec recherche d'une hémorragie pulmonaire ou de granulomes (en cas de vascularite ou de glomérulonéphrite rapidement progressive)
Urine: Test de bandelette avec microscopie (en <particulier hématurie), quantification d'une protéinurie (quotient protéine/créatinine dans le spot urinaire = prélèvement urinaire spontané)		

Published under the copyright license "Attribution – Non-Commercial – NoDerivatives 4.0". No commercial reuse without permission. See: http://emh.ch/en/services/permissions.html

biopsie rénale est ordonnée sur-le-champ. Cette dernière révèle une glomérulonéphrite rapidement progressive (GNRP) avec prolifération extracapillaire et des dépôts d'anticorps le long de la membrane basale glomérulaire, comme illustré dans la figure 1. Ainsi, le diagnostic d'une GNRP dans le cadre d'un syndrome de Goodpasture avec atteinte pulmonaire est posé. [2, 3]. Les opacités sur l'imagerie thoracique se révèlent rétrospectivement être des hémorragies pulmonaires, dont la suspicion a été corroborée par une tomodensitométrie à haute résolution, ce qui explique également la légère hémoptysie du patient.

Le traitement du patient est immédiatement initié au moyen d'une plasmaphérèse et d'une immunosuppression (Endoxan® et Solu-Medrol®). La valeur de la créatinine s'améliore progressivement pour atteindre 95 µmol/l. La reconnaissance relativement rapide de la maladie causale incluant une biopsie rénale a été décisive pour le bon pronostic. La biopsie rénale écho-guidée représente aujourd'hui une intervention sûre pour toutes les catégories d'âge; grâce à une réalisation minutieuse, environ 95% de ces interventions sont sans complications telles que la macrohématurie ou la nécessité de traiter les hémorragies par transfusions ou par intervention chirurgicale [4].

Un diagnostic de GNRP ou de vascularite retardé de quelques mois peut conduire à une sclérose des glomérules avec forte résistance thérapeutique et insuffisance rénale irréversible. Ces maladies représentent par conséquent des situations d'urgence en néphrologie.

Correspondance:
Hans-Peter Marti
Professor of Nephrology
University of Bergen
Department of Clinical Medicine
Haukeland University Hospital,
Jonas Liesvei 65
5021 Bergen, Norway
hans-peter.marti[at]uib.no

L'essentiel pour la pratique

Des valeurs rénales faiblement augmentées peuvent également être d'une importance cruciale chez des patients peu symptomatiques. Le diagnostic différentiel couvre les néphropathies pré-rénales, post-rénales et parenchymateuses. En cas d'insuffisance rénale indéterminée, et en particulier d'évolution progressive, il convient de penser impérativement à une glomérulonéphrite rapidement progressive (GNRP) ou vascularite. La pose rapide du diagnostic en particulier au moyen de la sérologie et de la biopsie rénale relève de la plus grande importance pour le pronostic de la maladie des individus concernés.

En revanche, il n'y a pas de caractère d'urgence en présence de valeurs rénales légèrement élevées à évolution stable dans le cadre de maladies de base connues telles que le diabète sucré de longue date ou une hypertension artérielle, en particulier chez les patients âgés.

Références

1 Floege J, Amann K. Primary glomerulonephritides. Lancet. 2016;387(10032):2036–48.
2 Hellmark T, Segelmark M. Diagnosis and classification of Goodpasture's disease (anti-GBM). J Autoimmun. 2014;48–49: 108–12.
3 Bareiss D, Hopfer H, Menter T, Jehle A, Burkhalter F. Goodpasture Syndrome: a Rare Cause of Acute Anuric Renal Failure. Praxis (Bern 1994). 2016;105(12):715–20.
4 Tondel C, Vikse BE, Bostad L, Svarstad E. Safety and complications of percutaneous kidney biopsies in 715 children and 8573 adults in Norway 1988–2010. Clin J Am Soc Nephrol. 2012;7(10):1591–7.

Published under the copyright license "Attribution – Non-Commercial – NoDerivatives 4.0". No commercial reuse without permission. See: http://emh.ch/en/services/permissions.html