Gut 15% des Krankheitsspektrums in einer Praxis für Grundversorgung betreffen Hauterkrankungen. Die klinisch-dermatologische Diagnostik basiert weitgehend auf dem Erkennen von morphologischen Mustern. Viele dermatologische Krankheitsbilder können anhand solcher spezifischer Morphologien eindeutig erkannt und diagnostiziert werden. In dieser Artikelserie sind einige wichtige Eckpunkte, Faustregeln und Merksätze zusammengefasst.

Ein wertvolles Werkzeug für den Grundversorger

Blickdiagnosen von Hautkrankheiten – Teil 1: benigne vs. maligne

Peter Schiller

Facharzt für Dermatologie, Hautpraxis, Liestal

Blickdiagnose benigne vs. maligne

Ist eine Läsion solitär und wächst invasiv und destruktiv, ist von Malignität auszugehen, bis das Gegenteil bewiesen ist. Invasion und Destruktion sind in Abbildung 1 gut zu erkennen. Falls bei klarer Invasion und Destruktion die Histologie keine Malignität zeigen sollte, ist mit grosser Wahrscheinlichkeit die Histologie falsch negativ. In diesem Fall immer mit dem Pathologen Rücksprache halten.

ABCD-Regel

Falls alle Kriterien der ABCD-Regel erfüllt sind, handelt es sich klinisch um ein Melanom und erfordert eine Exzisionsbiopsie (Abb. 2, 3 und 4).

ABCD-Kriterien

- Asymmetrie?
- Begrenzung? (die Regelmässigkeit der Begrenzung ist entscheidend, nicht etwa die «Schärfe»)
- Color (Farbe)? (mehr als 2 Farbtöne)
- Dynamik? (anamnestisch)

Abbildung 1: Deutlich invasives und destruktives Wachstum (Basalzellkarzinom).

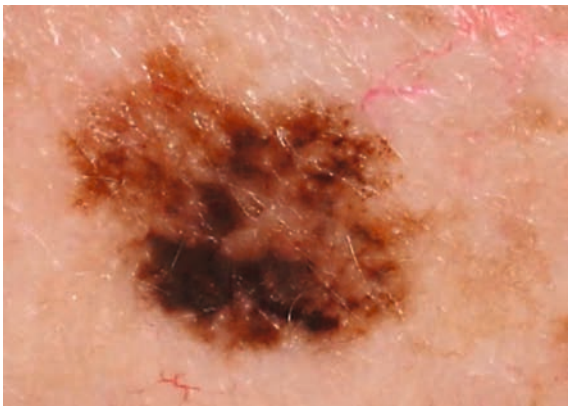

Abbildung 2: Superfiziell spreitendes Melanom (SSM).

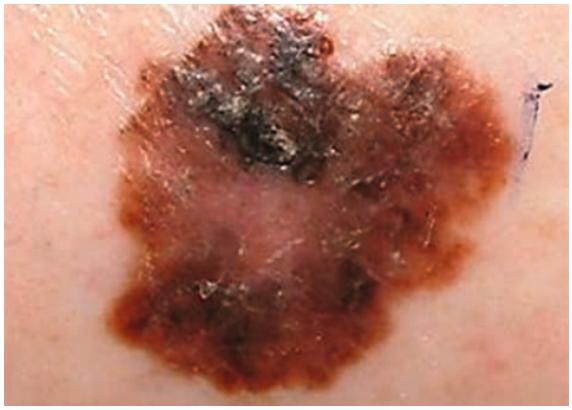

Abbildung 3: ABCD erfüllt?*

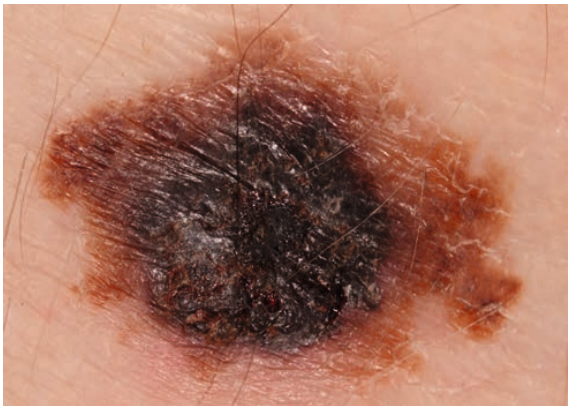

Abbildung 4: ABCD erfüllt?*

Abbildung 5: Frühes Plattenepithelkarzinom.

Abbildung 6: Viruswarze.

Cave:

- Die ABCD-Regel gilt nur für melanozytäre Prozesse (Nävus, Lentigo, Melanom), nicht für andere pigmentierte Läsionen (Tattoo, Alterswarze, Histiozytome etc.);
- Die ABCD-Regel ist bei Pigmentmalen von kleinen Kindern ungeeignet.

Merksatz zu keratotischen Hautveräderungen

Die Basis der Keratose ist mindestens doppelt so gross wie die darüberliegende Keratose: Solche stumpfkegligen, plumpen Läsionen sind eher maligne (Präkanzerose, Plattenepithelkarzinom) (Abb. 5).

Die Basis entspricht in der Grösse etwa der darüberliegenden Keratose: Solche spitzkegligen, schlanken Läsionen sind eher benigne (Viruswarzen) (Abb. 6).

Cave:

- Die Regel ist für Läsionen palmoplantar ungeeignet. Hier ist druckbedingt alles eher stumpfkeglig. Merke: Stumpfkeglige Keratosen sollten histologisch untersucht werden.

*** Abbildung 3 und 4**
Alle Kriterien der ABCD-Regel sind erfüllt: Klinisch eindeutig malignes Melanom.

Hinweis
Weitergehende praxisbezogene Informationen können auch der «Derma-App» entnommen werden, die spezifisch für die Grundversorgung konzipiert wurde (https://itunes.apple.com/ch/app/dermatologie-die-derma-app/id893062075?mt=8) (http://www.amazon.de/Schiller-Dermatologie-Die-Derma-App-Hautkrankheiten/dp/B00MAKQL24).

Korrespondenz:
Dr. med. Peter Schiller
Hautpraxis
Mühlegasse 3
CH-4410 Liestal
schiller[at]hautpraxis.ch