

Les cas étranges du Dr Watson
**Résolution du cas «Un coup de poing
 lourd de conséquences»**

Ces observations permettent de poser le diagnostic sans radiographie: fracture au niveau de la partie distale du 5^e métacarpien de la main droite. Bien entendu, le chirurgien orthopédiste doit avoir recours à l'imagerie médicale avant d'initier le traitement.

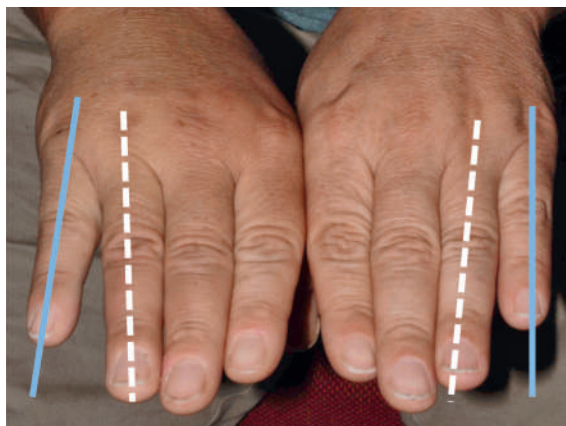


Figure 1

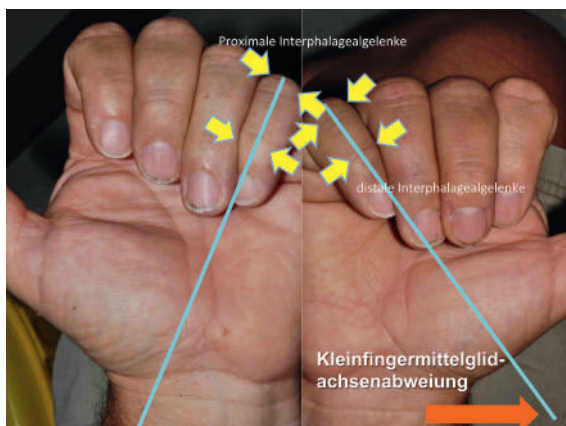


Figure 2

