
Les étranges cas du Docteur Watson

Résolution du cas «Jambes tuméfiées»

L'échographie prescrite montrait une énorme vessie de rétention d'un volume de 3 à 4 litres s'étendant jusqu'à l'épigastre. A l'échographie, aucune hypertrophie prostatique pertinente.

Observation secondaire: lithiase de la vésicule biliaire.

La pose d'un cathéter «guérit» la tumeur instantanément! En l'absence d'indications fiables de la part du patient, la pose d'un diagnostic est et reste compliquée.

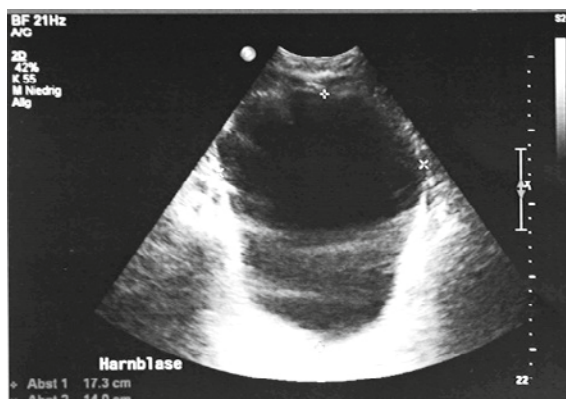


Figure 1: Echographie vésicale.

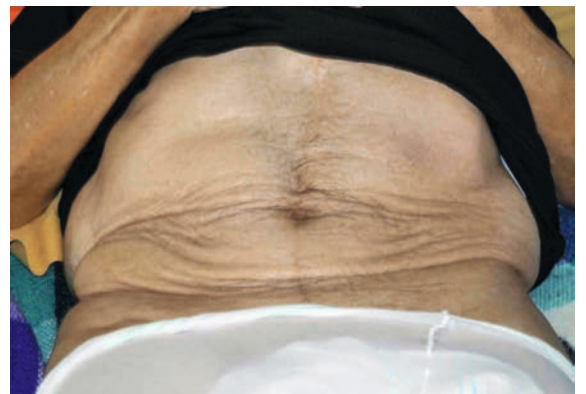

Figure 2: Abdomen après évacuation de 3 litres d'urine.