

Die seltsamen Fälle des Dr. Watson

Auflösung zu «Ein Faustschlag mit Folgen»

Die Diagnose kann bei diesem Befund auch ohne Röntgen gestellt werden: Fraktur im distalen Metacarpale des Kleinfingers der rechten Hand. Natürlich braucht der orthopädische Chirurg eine Bildgebung für die Therapie!

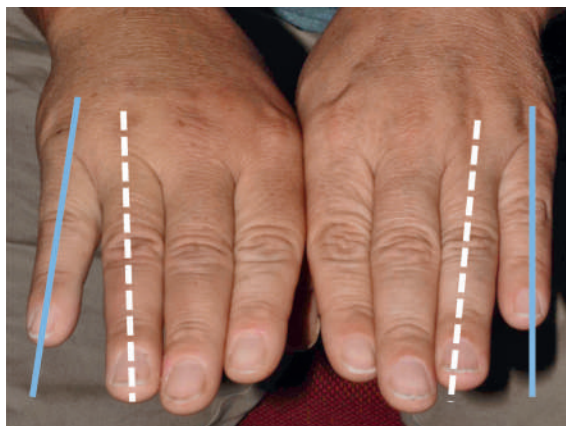


Abbildung 1

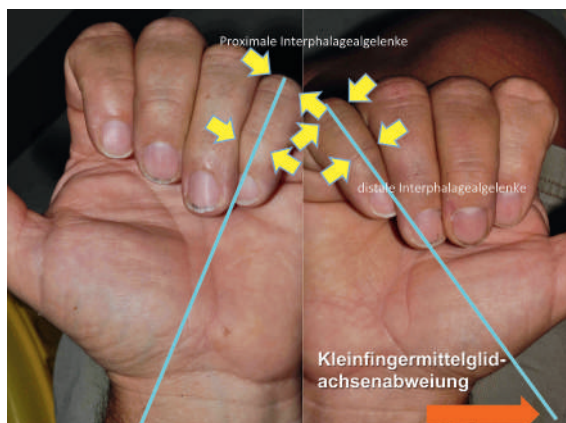


Abbildung 2

