Christoph Itin

Une curieuse maladie[1]

Il y a 1½ semaine que la maladie a débuté par sensation de fièvre, transpiration, dysphagie et petite toux. Depuis une semaine, ce patient présente un exanthème sous forme de taches rouges, mais il n'a pas remarqué de vésicule (fig. 1). Il a ensuite dû se gratter et certaines taches sont croûtées. Ces taches disparaissent et sont remplacées par de nouvelles.
Sa dysphagie l'empêche pratiquement de manger; un rhume vient compliquer les choses et la toux est toujours présente.
Status: bon état général, papules érythémateuses disséminées, non confluentes, relativement éloignées les unes des autres au niveau du tronc, de la tête, des extrémités (et même plantaires à droite), du pénis et périanales, d'env. 1,5 cm de diamètre au maximum, surélevées, relativement fermes, certaines sans couche cornée superficielle, mais pas au point de saigner, avec de très rares pustules de moins de ½ mm, dont certaines nettement excoriées avec minuscule croûte centrale (fig. 2–6). Au niveau plantaire à droite, 2 petites efflorescences (env. 5 mm) brun-rouge (fig. 7). Dans la cavité buccale, au niveau de l'amygdale droite, zone circulaire d'env. ½ cm, excavée, blanchâtre (fig. 8). Au niveau de la muqueuse jugale, une lésion circulaire claire (fig. 9). Une papule dans le conduit auditif gauche. Aucune adénopathie cervicale, axillaire ni inguinale. Légère conjonctivite ddc. Pharynx un peu érythémateux, muqueuse nasale normale. Auscultation cardiaque et pulmonaire normale. TA 128/81, pulsations à 108, régulières.

[1] Traduction: Dr Georges-André Berger.

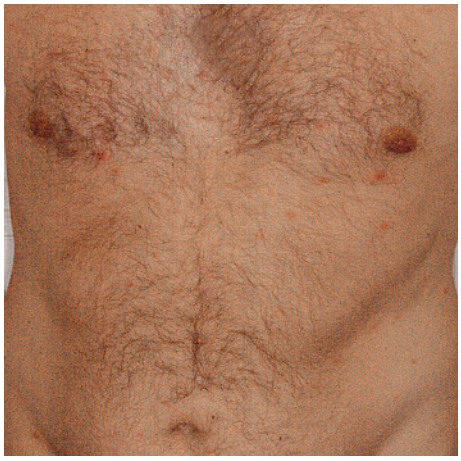

Figure 1
Papules abdominales.

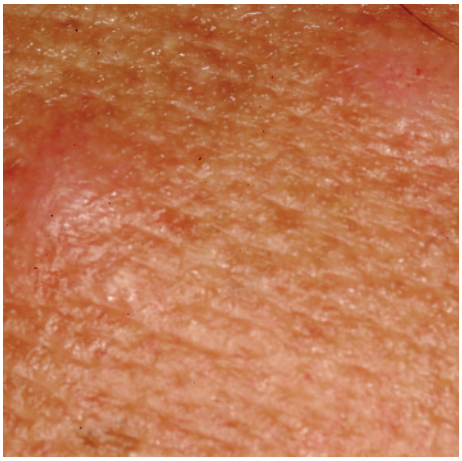

Figure 2
Front.

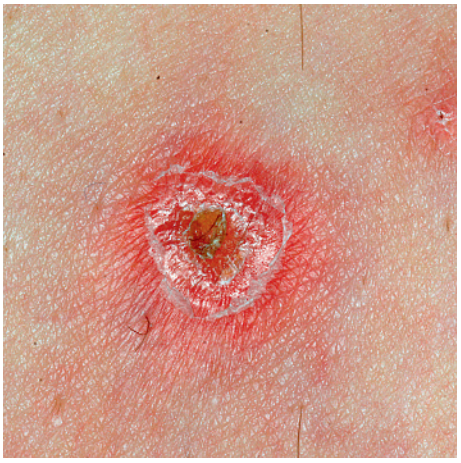

Figure 3
Papule excoriée.

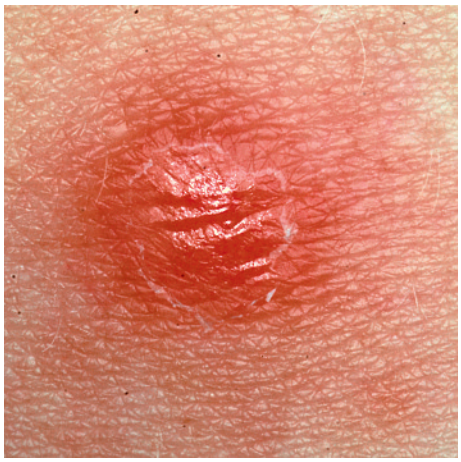

Figure 4
Papule excoriée.

Figure 5
Papule excoriée.

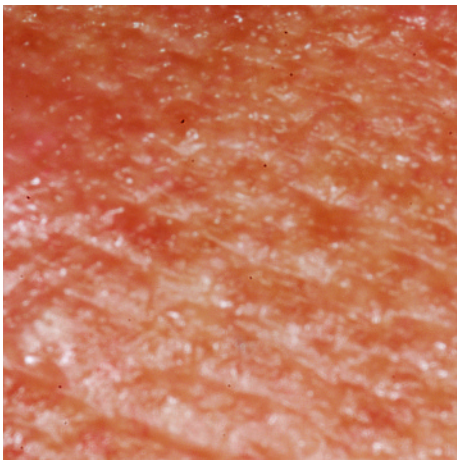

Figure 6
Papule érythémateuse.

Figure 7
Deux petites papules plantaires.

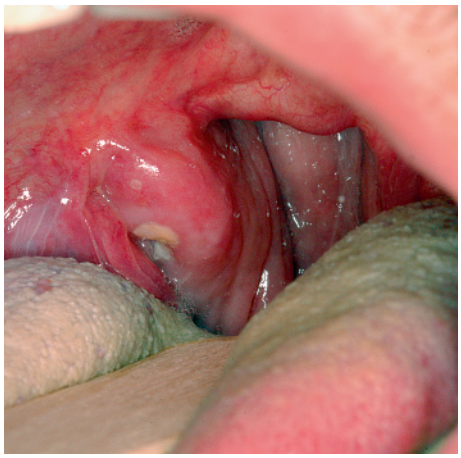

Figure 8
Zone blanchâtre circulaire, excavée, au niveau de l'amygdale.

Figure 9
Lésion circulaire claire au niveau de la muqueuse jugale.

Que faites-vous maintenant?

Tout ce qui n'est pas normal est photographié, comme je l'ai fait ici (avant de poser le diagnostic). Peut-être cela pourra-t-il nous aider, ou un collègue en consilium?
D'où vient généralement l'élément le plus important? – De l'anamnèse!
Voici très concrètement la question des facteurs de risque: pas de voyage. Entourage: pas malade, il a une amie, ce qui fait qu'une maladie sexuellement transmissible serait possible. [S'accrocher ici!] Il avait jusqu'à il y a 2½ ans une amie venant du «milieu» plus aucun contact depuis lors. Il y a 4 mois qu'il a une nouvelle amie à qui il est entièrement fidèle. Fumeur, pas de drogue.

Et maintenant – qu'attendez-vous?

Laboratoire: TPHA quant. 2560 unités (n: <80), IgM et IgG positives (y c. BW). VIH négatif.
PCR dans l'urine pour chlamydies et gonocoques négative, frottis de gorge négatif pour gonocoques.
Diagnostic: lues, stade II relativement tardif.
Fig. 1–6 Syphilide populeuse.
Fig. 7 Syphilide plantaire.
Fig. 8 Angina specifica.
Fig. 9 Plaques muqueuses.

Correspondance:
Dr Christoph Itin
Arzt für Allgemeine Medizin FMH
Schwieriweg 12
CH-4410 Liestal