



Die deutschsprachige Version dieses Artikels ist im Heft 12 von «PrimaryCare» erschienen.

Toux

Un chapitre du livre «Ambulante Medizin. Evidenz auf einen Blick»

André P. Perruchoud

Importance et étiologies les plus courantes

La toux est l'un des motifs de consultation fréquents en médecine ambulatoire.

■ Etiologies principales chez les non-fumeurs sans inhibiteurs de l'ECA et ayant une radiographie du thorax normale:

- équivalent asthmatique
 - maladie de reflux gastro-œsophagien (reflux)
 - post-nasal drip (PND) (écoulement nasal postérieur)
- } 99% de toutes les étiologies

Complications fréquentes de la toux chronique: malaise général (98%), épuisement (57%), irritabilité (55%), insomnie (45%), changement de mode de vie (45%), myalgies (45%), catarrhe (43%), sudation (42%), incontinence urinaire (39%).

Diagnostic différentiel, diagnostic

Toux productive

- Aiguë: bronchite; asthme; pneumonie.
- Chronique: bronchite chronique, BPCO/COPD; bronchiectasies; mucoviscidose; post-nasal drip.

Toux non productive

- Voix normale
 - aiguë: infection virale, œdème pulmonaire, embolie pulmonaire, asthme
- Voix normale
 - chronique: nicotine, carcinome bronchique, asthme, toxiques inhalés, insuffisance cardiaque, médicaments

- Voix anormale: étiologie laryngotrachéale, corps étranger

Toux: «predictive value» du diagnostic

- Test de provocation bronchique 88%
- Examen ORL 67%
- TC sinus 90%
- pH-métrie 63%

Le test de provocation et la pH-métrie, si négatifs, excluent asthme et reflux gastro-œsophagien.

Etiologie: dans un tiers de cas: monocausale; dans un tiers de cas: 2 causes et dans un tiers: plus de 2 causes, donc évt forcer le diagnostic; toux postinfectieuse fréquente, peut durer plusieurs semaines; étiologie psychogène dans environ 1% des cas, surtout chez les adolescents.

Toux: diagnostic

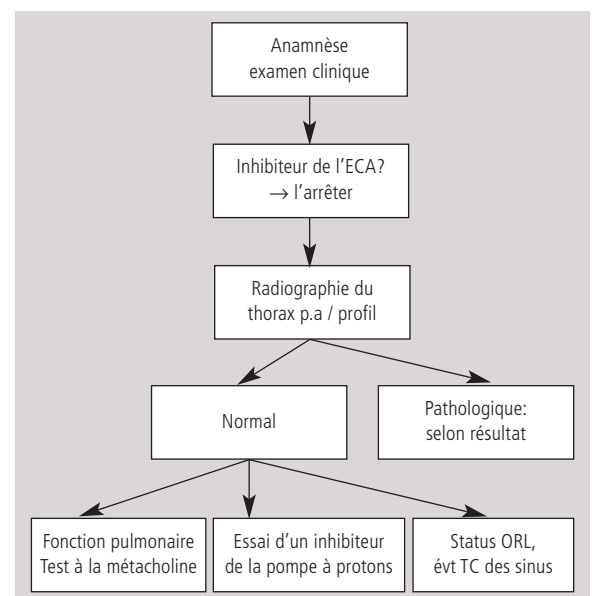


Tableau 1.

Toux: «valeur prédictive» des symptômes

| Anamnèse | positive | Non identifiée | PPV |
|----------|----------|----------------|-----|
| Asthme | 27 | 15 | 56% |
| PND | 27 | 14 | 52% |
| Reflux | 20 | 8 | 40% |

Post-nasal drip

- Etiologie fréquente.
- Symptômes et examen clinique: souvent aspécifiques.
- Diagnostic: rhinite allergique et non allergique; sinusite chronique; association.

- Traitement:
 - Rhinite: gouttes nasales décongestionnantes (1 semaine), stéroïdes en inhalation nasale (au min. 8 semaines).
 - Sinusite: évt antibiotiques (2 semaines), stéroïdes en inhalation nasale (au min. 8 semaines).
 - Rhinite allergique: antihistaminiques.

Hyperréactivité bronchique: traitement

- Stéroïdes en inhalation (à faibles doses), béta-2-agonistes à longue durée d'action (en option).

Reflux gastro-œsophagien

- Diagnostic: bonne corrélation pH-métrie/endoscopie. Essai thérapeutique.
- Traitement: inhibiteurs de la pompe à protons.
- Coexistence très fréquente.
- Mécanisme: aspiration, réflexe vagal.
- Souvent aucun symptôme typique.
- La toux peut provoquer un reflux gastro-œsophagien.

Inhibiteurs de l'ECA

- Symptômes: toux non productive; 5–10% des patients sous inhibiteurs de l'ECA; pas dose-dépendante; apparition après des heures ou semaines/mois.
- Traitement: interruption du médicament (délai avant disparition des symptômes env. 1 mois); ARNS, évt stéroïdes en inhalation.

Références

- 1 Palombini BC, et al. A pathogenic triad in chronic cough: asthma, postnasal drip syndrome, and gastroesophageal reflux disease. *Chest*. 1999;116:279–84.
- 2 McGarvey LP, Heaney LG, Lawson JT, Johnston BT, Scally CM, Ennis M, Shepherd DR, MacMahon J, et al. Evaluation and outcome of patients with chronic non-productive cough using a comprehensive diagnostic protocol. *Thorax*. 1998;53:738–43.

Tiré de: Benedict Martina, Edouard Battégay, Peter Tschudi (éd.).

Ambulante Medizin. Evidenz auf einen Blick
Basel: EMH Schweizerischer Ärzteverlag; 2006.

119 pages. Fr. 20.– / EUR 14.–

ISBN 978-3-7965-2262-8

(en allemand seulement).

Infos et commande sous www.emh.ch

Prof. Dr André P. Perruchoud
Département Innere Medizin
Universitätskliniken
Kantonsspital
4031 Basel
aperruchoud@uhbs.ch