Oberes Sprunggelenk

Urs Pilgrim (Text), Edy Riesen (Bild)

Indikation: Arthritis des Sprunggelenkes, Sprunggelenkarthrose.

Patient: Rückenlage.

Einstichort: Der Sprungelenkspalt kann durch Flexion und Extension des Sprunggelenkes gut palpiert werden. Die Einstichstelle liegt lateral der Peronaeus-superficialis-Sehne (Abb. 1) oder medial der Sehne des Musculus tibialis anterior (Abb. 2).

Stichrichtung: In der Verlaufsrichtung des Sprunggelenkspaltes antero-posterior.

Material: 5-ml-Spritze, 30-mm-Kanüle.

Medikamente: Bei trockener Arthrose Viskosupplementationsmittel, bei Arthritis oder aktivierter Arthrose 10–20 mg kristallines Triamcinolon oder 2–3 mg Betamethason mit 2 ml Lokalanästhetikum.

Erfolgskontrolle: Hohlraumgefühl.

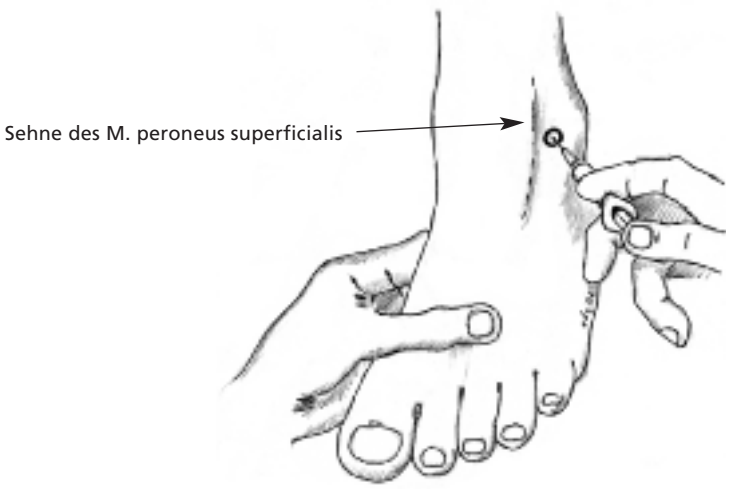

Abbildung 1
Oberes Sprunggelenk von lateral.

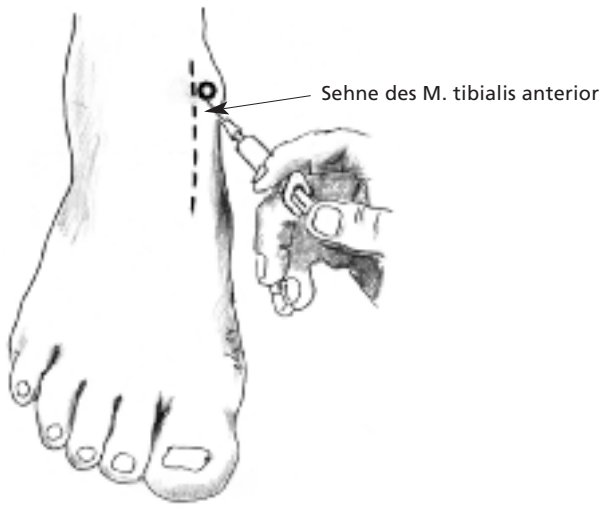

Abbildung 2
Oberes Sprunggelenk von medial.

Dr. med. Urs Pilgrim
Facharzt für Innere Medizin und Rheumatologie
Singisenstrasse 40
5630 Muri
pilgrim@bluewin.ch

Dr. med. Edy Riesen
Facharzt für Allgemeinmedizin
Hauptstrasse 79
4417 Ziefen
edy.riesen@hin.ch