Handgelenk

Urs Pilgrim (Text), Edy Riesen (Bild)

Indikation: Handgelenkarthritis, Handgelenkarthrose

Patient: Rückenlage, zur Palpation des Gelenkspaltes wird das Handgelenk flektiert und extendiert, nach Lokalisation des Gelenkspaltes wird das Handgelenk leicht flektiert gelagert.

Material: 2,5-ml-Spritze, 1,6-cm-Kanüle

Medikamente: Bei trockener Arthrose Viskosupplementationsmittel, bei Arthritis oder aktivierter Arthrose 5–10 mg kristallines Triamcinolon oder 1–2 ml Betametason mit 1 ml Lokalanästhetikum.

Einstichort: *Radiokarpaler Zugang*: Zwischen dem Radius, dem Naviculare und Lunatum kann eine kleine Grube getastet werden. Sie findet sich unmittelbar radial der Sehne des Musculus extensor indicis.

Ulnokarpaler Zugang: Der Handgelenkspalt wird durch Flektieren und Extendieren lokalisiert, die Einstichstelle findet sich direkt ulnar der Sehne des Extensor digiti minimi.

Stichrichtung: 70° gegen ventrokranial. Die schräge Stichrichtung ist wichtig, da der Handgelenkspalt nicht rechtwinklig zur Hautoberfläche verläuft.

Erfolgskontrolle: Hohlraumgefühl.

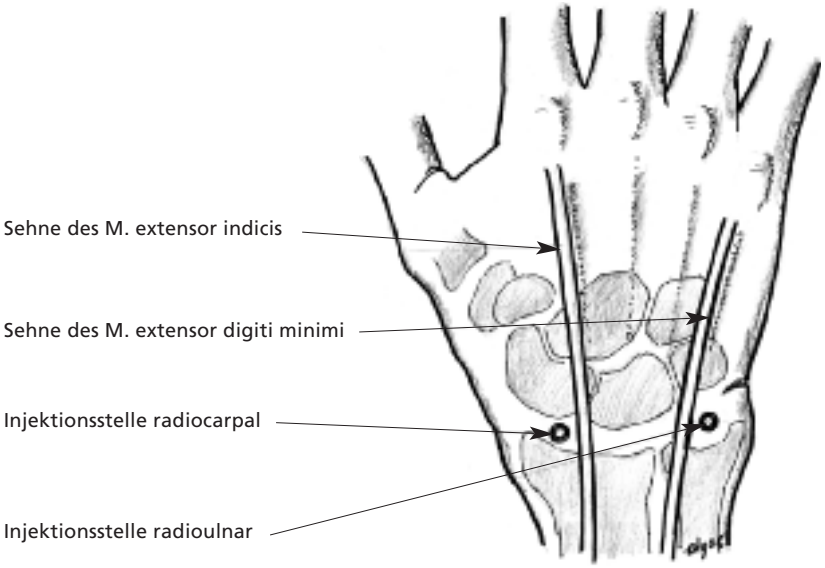

Abbildung 1
Handgelenk topographisch.

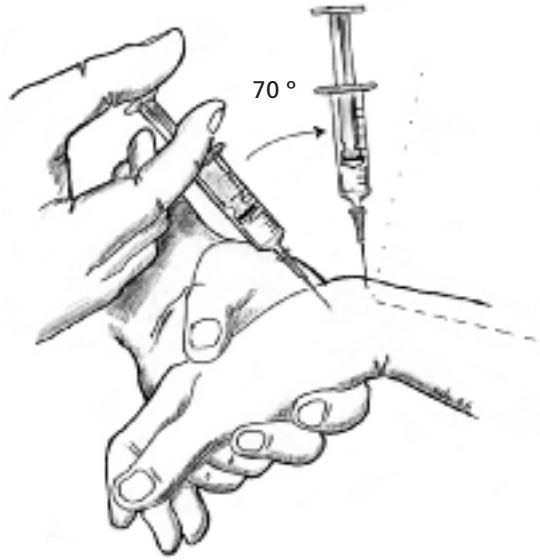

Abbildung 2
Handgelenk von radial. Injektion in einem Winkel von ca. 70 Grad (schräge Gelenkfläche) zu der Achse des Vorderarmes.

Dr. med. Urs Pilgrim
Facharzt für Innere Medizin und Rheumatologie
Singisenstrasse 40
5630 Muri
pilgrim@bluewin.ch

Dr. med. Edy Riesen
Facharzt für Allgemeinmedizin
Hauptstrasse 79
4417 Ziefen
edy.riesen@hin.ch