Plantarer Fersensporn

Urs Pilgrim (Text), Edy Riesen (Bild)

Indikation: Ansatztendinose des M. plantaris am Calcaneus. Die radiologisch dokumentierte Spornbildung korreliert nicht zwingend mit den Beschwerden.

Patient: Rückenlage.

Material: 5-ml-Spritze, 30-mm-Nadel.

Medikamente: 10–20 mg kristallines Triamcinolon oder 2 mg Betamethason mit 3 ml Lokalanästhetikum.

Einstichort: Planta pedis ca. 1 cm medial der Mittellinie am distalen Rand des Calcaneus (= Variante 1).

Einstichrichtung: Gegen die schmerzhafte Insertionsstelle des M. plantaris, Stichrichtung leicht gegen medial/kranial.

Bemerkungen: Die Injektion ist sehr schmerzhaft. Wenn der Fuss mit der freien Hand stark umklammert wird, ist der Injektionsschmerz erträglicher. Ein medial/seitlicher Zugang wird von gewissen Patienten als angenehmer empfunden als der plantare Zugang (= Variante 2).

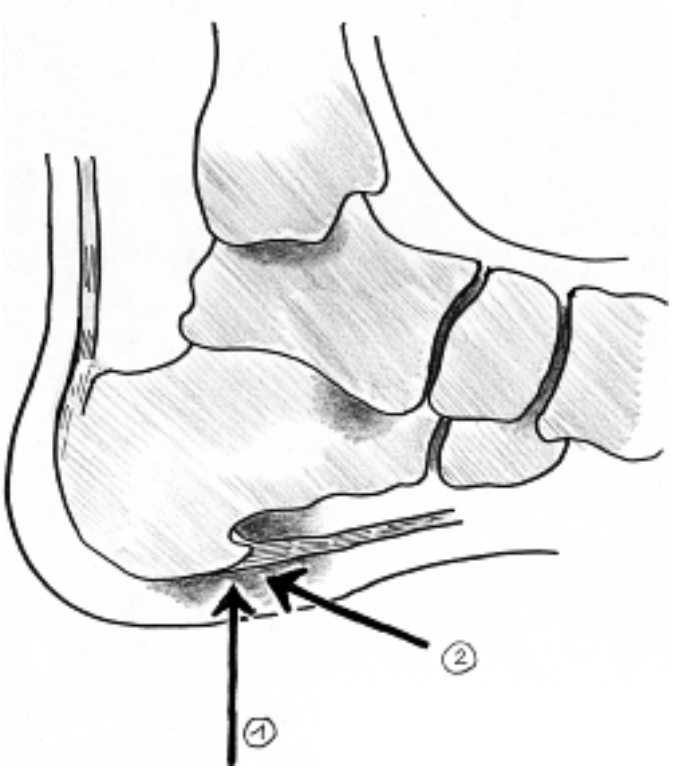

Abbildung 1
Injektion bei Schmerzen am Ansatz der Plantataponeurose, Varianten siehe Text. (1) Von plantar; (2) vom medialen Fussrand.

Dr. med. Urs Pilgrim
Facharzt für Innere Medizin und Rheumatologie FMH
Singisenstrasse 40
5630 Muri
pilgrim@bluewin.ch

Dr. med. Edy Riesen
Facharzt für Allgemeinmedizin FMH
Hauptstrasse 79
4417 Ziefen
edy.riesen@hin.ch